



# Diagnóstico Oftalmológico

INFORME DE TOMOGRAFIA DE ALTA DEFINICION O.C.V. OPTOVUE

Paciente: Gissela Tatiana Molina Arbelaes	H.C. 1233497970
Prueba: OCT de Nervio Óptico	Fecha: Julio 2 del 2025
Equipo: iVue VERSION 3.1.0.17 OPTOVUE Dominio Espectral	Edad: 27 años
Diagnóstico: Sospecha de Glaucoma	Técnico: Ángela Rincón
Remite: Instituto de Cirugía Ocular Palermo	
Indice de Calidad	OD: Bueno 35
	OS: Bueno 83

**ANALISIS DE LA CABEZA DEL NERVIÓ OPTICO, DE LA CAPA DE FIBRAS NERVIOSAS RETINIANAS (Nerve Fiber ONH) Y DE LAS FIBRAS NERVIOSAS GANGLIONARES MACULARES (Nerve Fiber GCC).**

## Ojo derecho:

- Promedio del espesor de la capa de fibras nerviosas 91 micras
- Área de disco: 1.97mm<sup>2</sup>
- Área de anillo: 1.12 mm<sup>2</sup>
- Relación de área copa/disco: 0.43
- Grosor promedio Complejo de Células Ganglionares 95 Micras.

## Ojo izquierdo:

- Promedio del espesor de la capa de fibras nerviosas 100 micras
- Área de disco: 2.29 mm<sup>2</sup>
- Área de anillo: 1.17 mm<sup>2</sup>
- Relación de área copa/disco: 0.49
- Grosor promedio Complejo de Células Ganglionares 95 Micras

## COMENTARIO:

ODI: Se observan discos de tamaño asimétrico, con excavaciones amplias, patrón en doble colina de la capa de fibras nerviosas conservado en ambos ojos, promedio de espesor de la capa de fibras nerviosas conservado en ambos ojos, área del anillo neuroretinal conservado en ambos ojos. Grosor promedio del complejo de células Ganglionares conservado en ambos ojos.

**CONCLUSION:** Examen dentro de límites normales para ambos ojos. Papilas de tamaño asimétrico.

Se recomienda control y seguimiento. Correlacionar con la historia clínica del paciente

Atentamente:

  
**RICARDO ALARCÓN J. MD**  
Oftalmólogo RM 14623



DR RICARDO ALARCON JIMENEZ  
CALE 97 N 23-37 CON 510 . PBX 6010112  
ONH/GCC Symmetry Analysis Report

Paciente: Molina Arbelaez, Gissela Tatiana  
Doctor: GAMARRA, PEDRO NEL  
Usuario: RINCON MELO, ANGELA ARM  
Enfermedad: SOSPECHA DE GLAUCOMA

Genero: Mujer  
ID: 1233497970

Fecha de examen: 02/07/2025  
DOB (Edad): 26/06/1998 (27)  
Etnia: Hispánico  
Algoritmo Ver: A13, 1, 1, 24

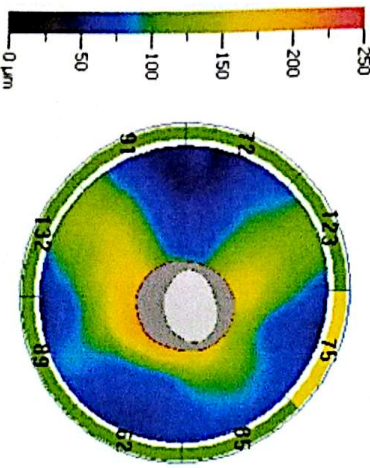
Derecha / OD

Informe OU ONHE/GCC Glaucoma

Izquierda / OS

Fecha de examen: 2025-07-02 16:18:00




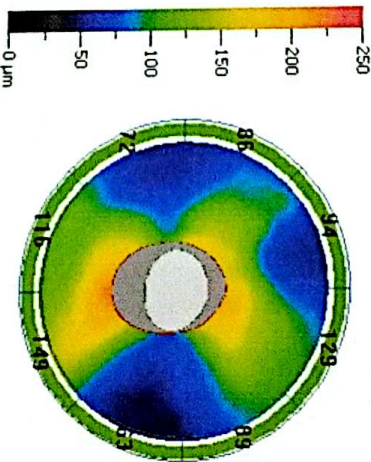
Mapa de cabeza de nervio óptico




Analisis RNFL (µm)	OD	OS	Dif entre ojos
Espesor RNFL prom...	91	100	-9
Promedio RNFL sup...	89	100	-11
Promedio RNFL infe...	94	100	-6
Dif intra ojo (S-I)	-5	0	N/A
Analisis ONH			
Area C/D	0.43	0.49	-0.06
V. C/D	0.55	0.57	-0.02
H. C/D	0.83	0.89	-0.06
Area Rim (mm²)	1.12	1.17	-0.05
Area de disco (mm²)	1.97	2.29	-0.32
Columna copa (mm²)	0.179	0.357	-0.178

Fecha de examen: 2025-07-02 16:19:53

Mapa de cabeza de nervio óptico



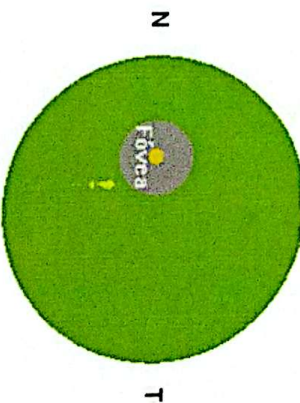
Mapa de significancia



Dentro de normal  
Limite D  
Fuera de normal

Grosor promedio GCC (µm)	OD	OS	Dif entre ojos
Total	95	95	0
Superior	94	96	-2
Inferior	97	93	4
Diferencia intra ojo (S-I)	-3	3	N/A
FLV (%)	1.362	0.577	0.785
GLV (%)	2.195	1.328	0.867

Mapa de significancia



Fecha de examen: 2025-07-02 16:18:33

Bueno 46

Índice de calidad

Bueno 73

Fecha de examen: 2025-07-02 16:20:08

Fecha de informe: Wednesday 02/07/2025 16:21:50

Versión de software: 3.1.1.24



# DR RICARDO ALARCON JIMENEZ

CALE 97 N 23-37 CON 510 . PBX 6010112

Paciente: Molina Arbelaez, Gissela Tatiana  
Doctor: GAMARRA, PEDRO NEL  
Usuario: RINCON MELO, ANGELA ARM  
Enfermedad: SOSPECHA DE GLAUCOMA

Genero: Mujer  
ID: 1233497970

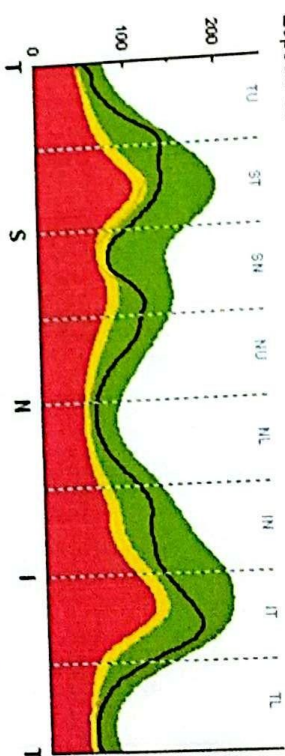
Fecha de examen: 02/07/2025  
DOB (Edad): 26/06/1998 (27)  
Etnia: Hispanic  
Algoritmo Ver: A13, 1, 1, 24

## Nerve Fiber ONH

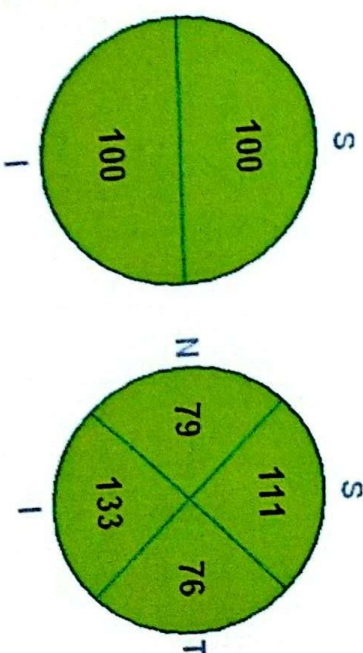
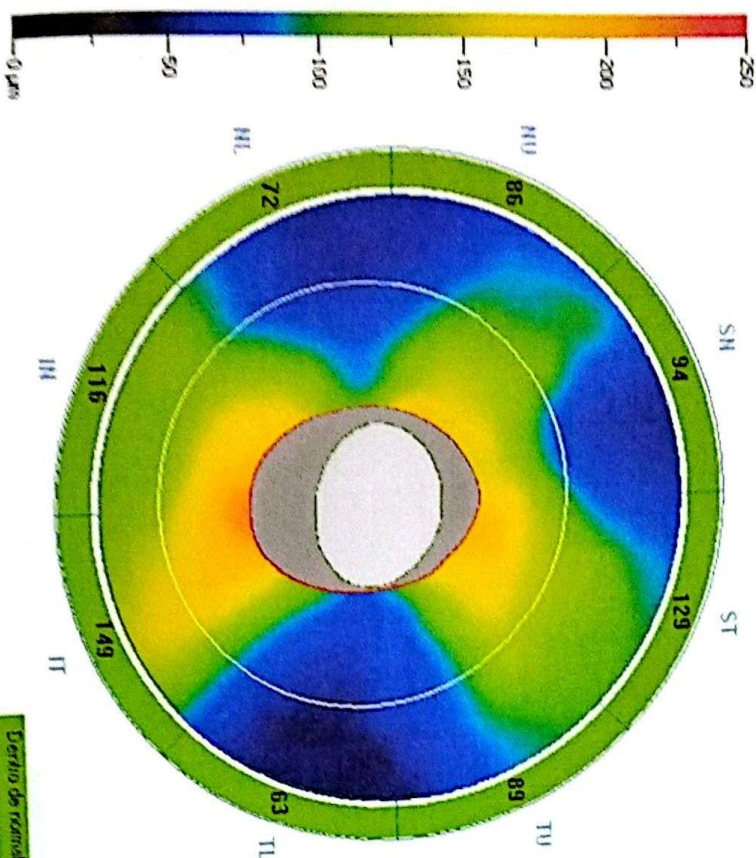
Índice de calidad **Bueno 83** ☐ Vista de reproducibilidad

Izquierda / OS

Espesor de RNFL en diámetro 3.45mm



Análisis RNFL		Análisis ONH	
Espesor RNFL promedio	100	Ratio área copa/disco	0.49
Promedio RNFL superior	100	Ratio V copa/disco	0.57
Promedio RNFL inferior	100	Ratio H copa/disco	0.89
Superior - Inferior	0	Área Ran (mm²)	1.17
		Área de disco (mm²)	2.29
		Volumen de copa (mm³)	0.357



Informe de referencia: Wednesday 02/07/2025 16:21:04

Versión de software: 3.1.1.24



# DR RICARDO ALARCON JIMENEZ

CALE 97 N 23-37 CON 510 . PBX 6010112

Paciente: Molina Arbelaez, Gissela Tatiana  
 Doctor: GAMARRA, PEDRO NEL  
 Usuario: RINCON MELO, ANGELA ARM  
 Enfermedad: SOSPECHA DE GLAUCOMA

Genero: Mujer  
 ID: 1233497970

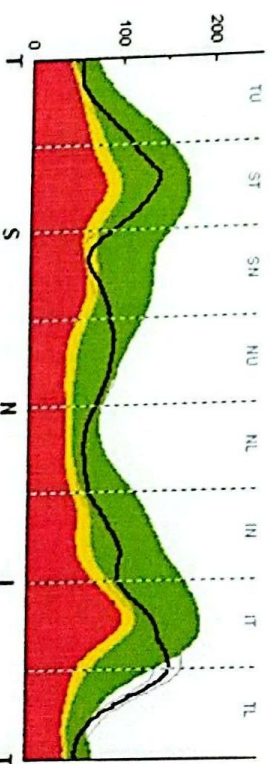
Fecha de examen: 02/07/2025  
 DOB (Edad): 26/06/1998 (27)  
 Etnia: Hispanic  
 Algoritmo Ver: A13, 1, 1, 24

## Nerve Fiber ONH

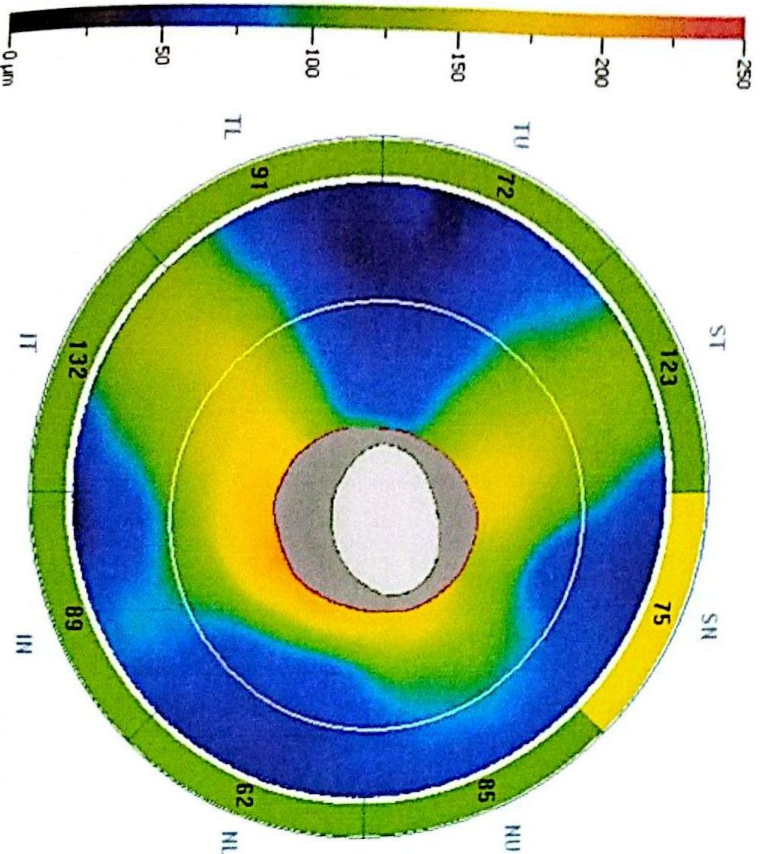
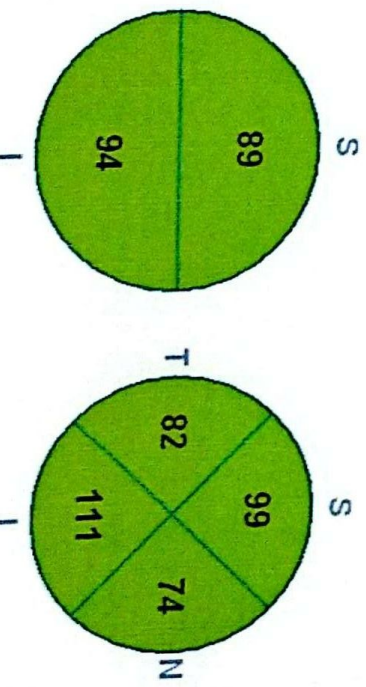
Índice de calidad **Bueno 35** ☐ Vista de reproducibilidad

Derecha / OD

Espesor de RNFL en diámetro 3.45mm



Análisis RNFL			Análisis ONH		
Espesor RNFL promedio	91	µm	Ratio área copa/disco	0.43	
Promedio RNFL superior	89		Ratio V copa/disco	0.55	
Promedio RNFL inferior	94		Ratio H copa/disco	0.83	
Superior - Inferior	-5		Área Rim (mm²)	1.12	
			Área de disco (mm²)	1.97	
			Volumen de copa (mm³)	0.179	



PACIENTE: GISS  
 No HC: C  
 Entidad: de informe: Wednesday 02/07/2025 16:20:41  
 Fecha: Versión de software: 3.1.1.24

Defining the OCT Revolution

